

Workshop: Neurogene Blaas

Nederlands Vlaams Dwarslesie Genootschap

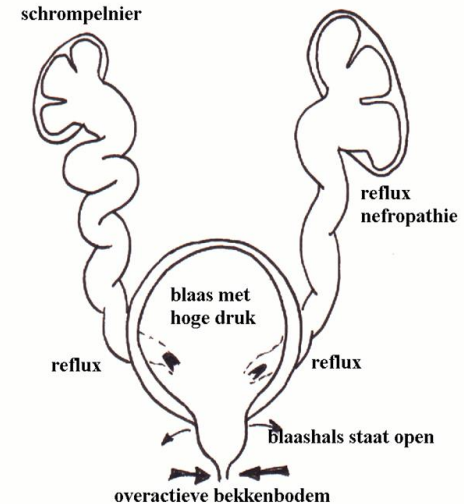
26^e Congres

18 mei 2019

Invasieve behandelingen neurogene blaas

Waarom invasief behandelen?

- **Urinaire incontinentie**
 - Incompetente sluitspier
 - Slechte blaascompliantie
 - Overactiviteit van de blaasspier
- **Hoge blaasdrukken**
 - Dyssynergie tussen blaas en sluitspier
 - Slechte blaascompliantie
 - Overactiviteit van de blaasspier

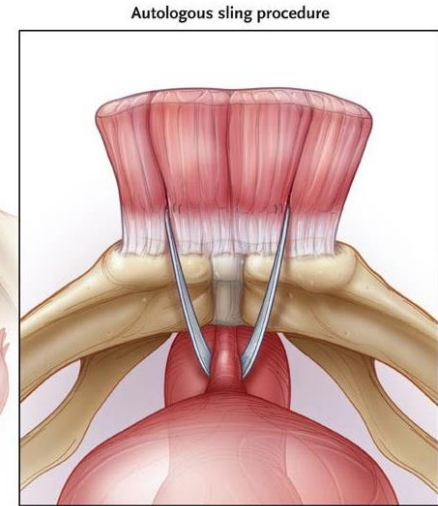
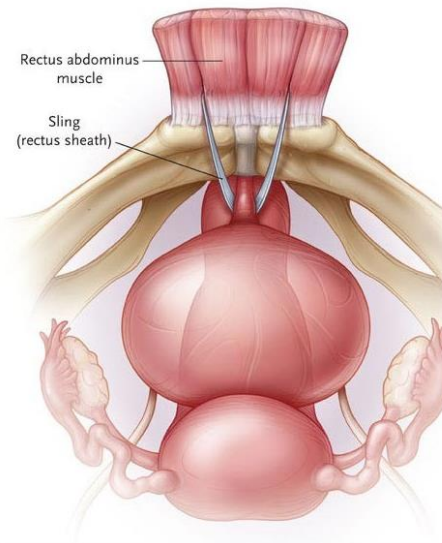
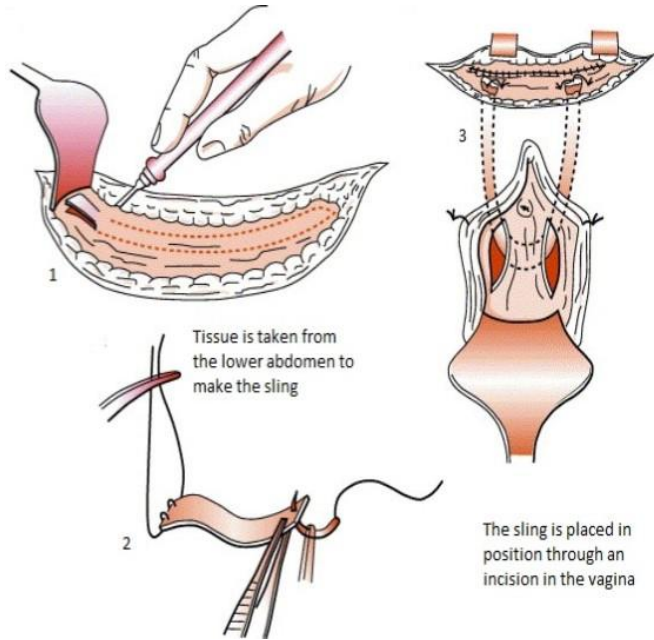


Blaashals- / Sluitspierprocedures

- **Urinaire incontinentie**
 - Autologe fascie sling
 - Kunstspincter
 - Blaashalssluiting
- **Hoge blaasdrukken**
 - Sphincterotomie

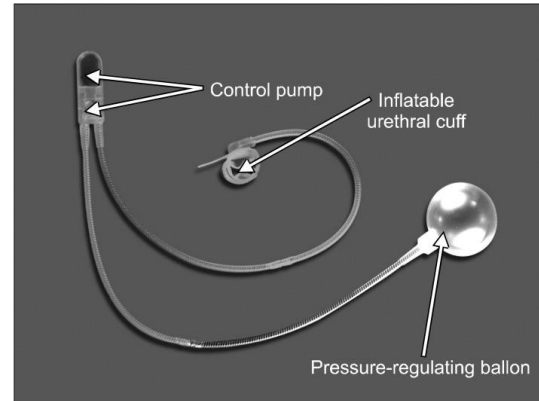
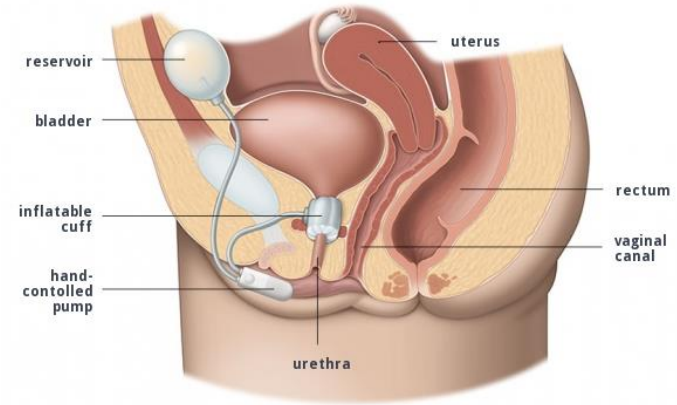
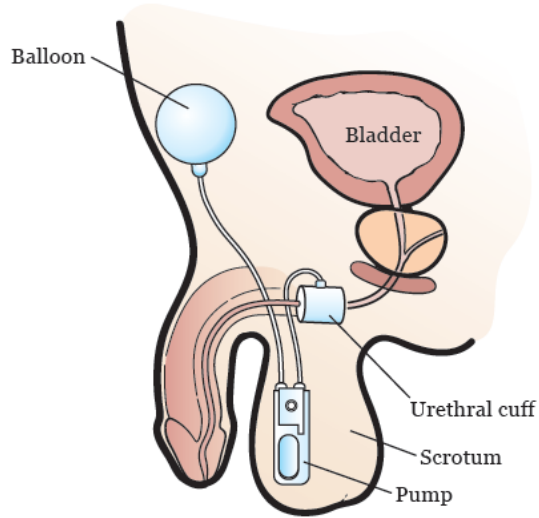
Invasieve behandelingen neurogene blaas

Autologe fascie sling



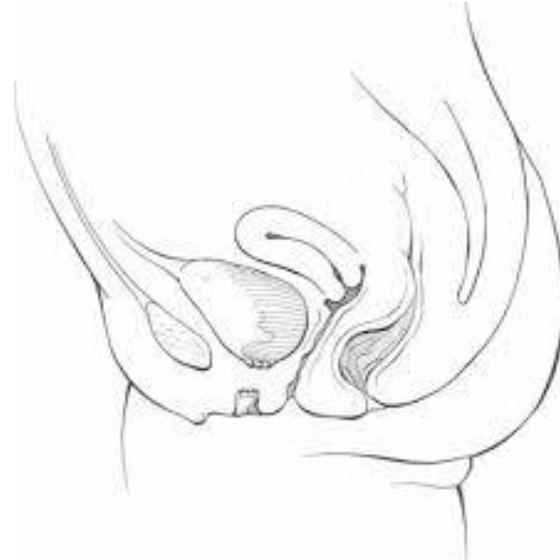Invasieve behandelingen neurogene blaas

Kunstsphincter



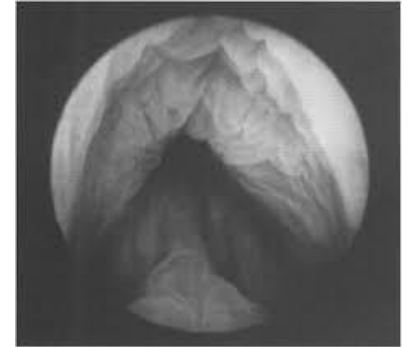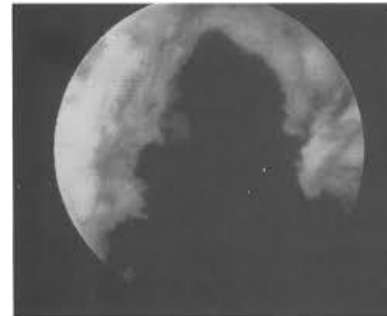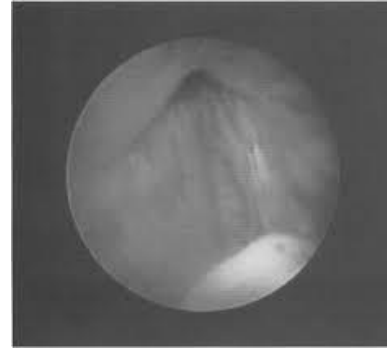
Blaashalssluiting

- **Indicaties:**
 - Onbehandelbare incontinentie
 - Erosie plasbuis (catheters)
 - Littekenweefsel
 - Urethrocutane fistels
- **Suprapubische uitgang nodig**



Sphincterotomie

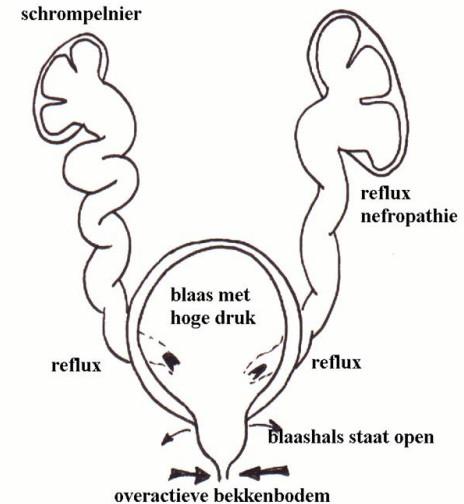
- **Gunstig voor**
 - Autonome dysreflexie
 - Hydronefrose
 - Recidiverende UWI
 - Detrusordruk (lager)
 - Residu na plassen
 - Vesicoureterale reflux



Invasieve behandelingen neuroogene blaas

Waarom invasief behandelen?

- **Urinaire incontinentie**
 - Incompetente sluitspier
 - Slechte blaascompliantie
 - Overactiviteit van de blaasspier
- **Hoge blaasdrukken**
 - Dyssynergie tussen blaas en sluitspier
 - Slechte blaascompliantie
 - Overactiviteit van de blaasspier



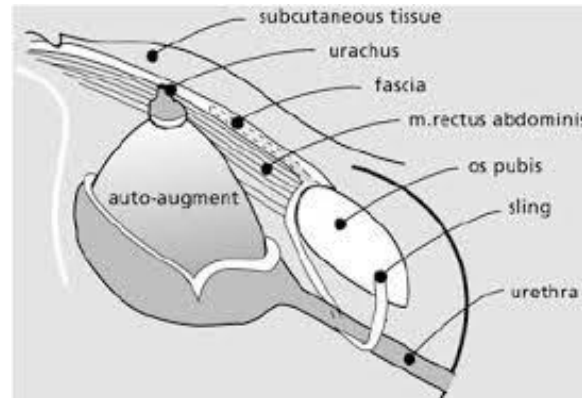
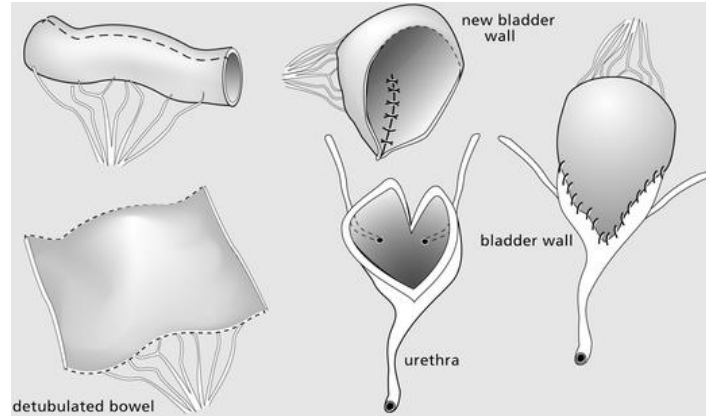
Blaasprocedures

- **Augmentatie**
 - Ileo/Enterocystoplastiek
 - Auto-augmentatie
- **Derivatie**
 - Continent
 - Incontinent

Invasieve behandelingen neuroogene blaas

Augmentatie

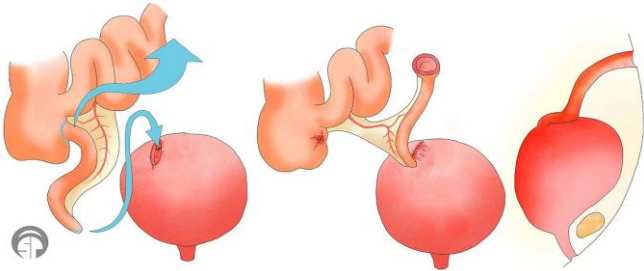
- Welke darm?
 - Dundarm
 - Sigmoid
 - Ileocolisch
 - Maag
 - Of... auto-augmentatie?
- **! Maligniteit > 10 jaar**



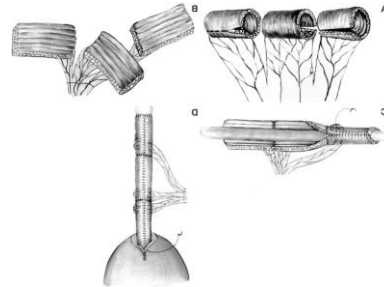
Invasieve behandelingen neuroogene blaas

Continente derivatie

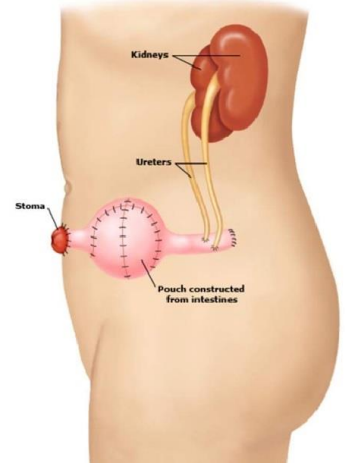
- **Indicaties**
 - Wil / kan geen CIC
 - Geen urethrale toegang



Mitrofanoff



Monti

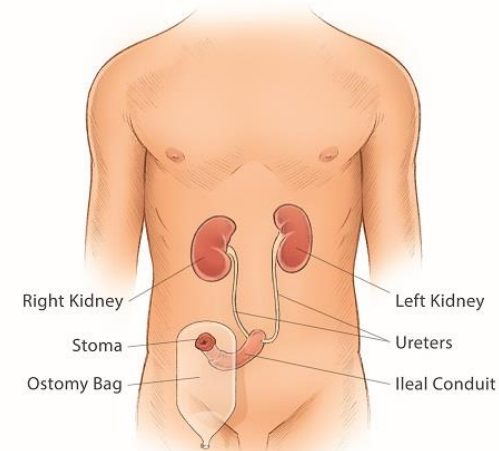


Indiana Pouch

Invasieve behandelingen neurogene blaas

Incontinente derivatie

- **Indicaties = last resort**
 - Nierfalen
 - Onbehandelbare incontinentie
 - Cognitief beperkt (CIC)
 - ...
- +/- cystectomy
- Mogelijkheden
 - Dundarm
 - Dikke darm
 - Ureterostomie



Weinig tot geen evidentie bij dwarslesie

- Bulking agents in de blaashals
- Blaashalsreconstructie
- Synthetische tapes voor urinaire incontinentie
- Urethrale stents

Invasieve behandelingen neurogene blaas

